

# Sonografické vyšetření hlezna a nohy

## Scanning Technique in Ankle nad Foot Ultrasonography

T. NOVOTNÝ<sup>1</sup>, K. MEZIAN<sup>2</sup>, J. CHOMIAK<sup>3</sup>, L. HRAZDIRA<sup>4</sup>

<sup>1</sup> Ortopedická klinika Fakulty zdravotnických studií Univerzity J. E. Purkyně v Ústí nad Labem a Krajské zdravotní, a. s. – Masarykovy nemocnice v Ústí nad Labem

<sup>2</sup> Klinika rehabilitačního lékařství 1. lékařské fakulty Univerzity Karlovy a Všeobecné fakultní nemocnice v Praze

<sup>3</sup> Ortopedická klinika 1. lékařské fakulty Univerzity Karlovy, IPVZ a Fakultní nemocnice Na Bulovce, Praha

<sup>4</sup> NZZ MUDr. Luboš Hrazdira s.r.o., Brno

### SUMMARY

This guide to ultrasound imaging of the ankle and foot describes the basic scanning planes and contains corresponding high-resolution ultrasound images. The patient and probe positionings are explained in a simplified step-by-step manner using schematic drawings. This standard and simple examination technique seems to be an appropriate way to improve the learning curve of novice musculoskeletal sonographers. In this manuscript, an emphasis is placed on joint effusion detection, plantar fasciitis, Achilles tendinopathy, and ligamentous injuries around the ankle.

**Key words:** tendons, ankle joint, tendinopathy, Achilles tendon, fasciitis, plantar, anterior talofibular ligament, musculoskeletal, protocol, ultrasound.

### ÚVOD

Tato část předkládané série vyšetřovacích postupů, vytvářející českou implementaci mezinárodních protokolů (4) pro ultrazvukové (US) vyšetření pohybového aparátu, se zabývá hlezenním kloubem a nohou. Většina periartikulárních struktur hlezna a nohy je povrchně uložena, a tedy dobře přístupná US zobrazení. Patologie těchto lokalit jsou v rutinní ortopedické a rehabilitační praxi časté. Dobře zvládnutý algoritmus US diagnostiky umožní jejich terapeutický proces zefektivnit (1) pomyslného již chybějícího střípku do mozaiky diagnostického procesu. US vyšetření v rukou ortopeda či rehabilitačního lékaře by mělo být metodou první volby v celé řadě situací. Celý diagnosticko-terapeutický proces pak může zařazení tohoto vyšetření do našich algoritmů upřesnit a zrychlit. Specifikem US zobrazení hlezna je přítomnost výrazných prominencí (např. mediální a laterální malleolus). Bývá zpravidla třeba použití většího množství sonografického gelu, či gumové předsádky. Ilustrační sonogramy byly pořízeny na přístroji Samsung RS85 (Soul, Jižní Korea).

### PATOLOGIE

Intraartikulární výpotek, léze měkkotkáňových periartikulárních struktur (zejména vazů a šlach), abnormality kostních a kloubních povrchů, nádorové afekce (2, 3).

### POLOHOVÁNÍ PACIENTA

US vyšetřování hlezna a nohy začíná vleže na vyšetřovacím lůžku, a to v poloze supinační (vleže na zádech), kdy je kolenní kloub v 90° flexi a hlezenní kloub buď v maximální dorzální flexi, či maximální plantární flexi. Dále v poloze pronační (vleže na břiše) s extendo-

vaným kolenním kloubem a hlezenním kloubem v maximální dorzální flexi. Vyšetřující sedí na židli, bokem k pacientově postižené straně. Polohy pacienta a vyšetřujícího se mohou v atypických případech měnit, musí však zůstat zachován striktní standardní vztah pozice sondy k vyšetřované krajině tak, aby mohl být uplatněn tento vyšetřovací protokol.

### VÝBĚR SONDY

Volíme lineární sondu o frekvenci minimálně 10 MHz (optimálně v rozsahu 5–18 MHz). U obézních pacientů, popřípadě u pacientů s perimalleolárním otokem, nastavíme nižší insonanční frekvenci.

### POSTUP VYŠETŘENÍ

#### Ventrální longitudinální projekce na hlezenní kloub

Vyšetření zahajujeme v tzv. “supinační poloze“, tedy vleže na zádech s 90° flexí ve stejnostranném kolenním kloubu a s mírnou plantární flexí ve vyšetřovaném hlezenním kloubu (obr. 1a). Sondu přiložíme ventrálně nad střed hlezenního kloubu, longitudinálně s dlouhou osou končetiny (obr. 1b). Vyšetření může alterovat omezená hybnost hlezenního kloubu s limitací plantární flexe. Základními skeletálními orientačními body jsou ventrální hrana distální tibie a ventrální okraj kladky talu, přecházející následně v krček talu. Na povrchu zobrazené části talu je patrná hypoechogenní kontura chrupavky a dále ventrální recessus kloubního pouzdra. Ventrálně nad talokrurálním kloubem touto projekcí zachycujeme podélně průběh distální části *m. tibialis anterior*, popřípadě již jeho šlachu (obr. 1c,c\*). Kromě možného zjištění traumatických změn skeletu či kloubních povrchů, které v praxi doplňujeme dalšími zobrazovacími metodami,

slouží ventrální longitudinální projekce k jednoduché a rychlé detekci případného výpotku hlezenního kloubu, popřípadě také zmnožené synoviální tkáně v jeho ventrální části. Zejména u obézních jedinců a pacientů s otoky dolních končetin, může být možnost této detekce velmi užitečná.

### Ventrální transverzální projekce na hlezenní kloub

Vyšetření zahajujeme v tzv. “supinační poloze“, tedy vleže na zádech s 90° flexí v stejnostranném kolenním kloubu a s mírnou plantární flexí ve vyšetřovaném hlezenním kloubu (obr. 2a). Sondu přiložíme ventrálně nad střed hlezenního kloubu, transverzálně na dlouhou osu končetiny (obr. 2b). Základním skeletálním orientačním bodem je ventrální kontura talu. Nad skeletálními strukturami je patrné echo šlachových struktur *m. tibialis anterior*, *m. extensor hallucis longus* a *mm. extensores digitorum*. Ty podbíhají pod *retinaculum musculorum extensorum*, společně s *a. dorsalis pedis*, *vv. dorsales pedis* a *n. fibularis profundus* (obr. 2c,c\*). Tato projekce přináší rychlou informaci o struktuře šlach a šlachových pochev oblasti ventrálního hlezna, která je důležitá v diagnostice traumatických i zánětlivých procesů.

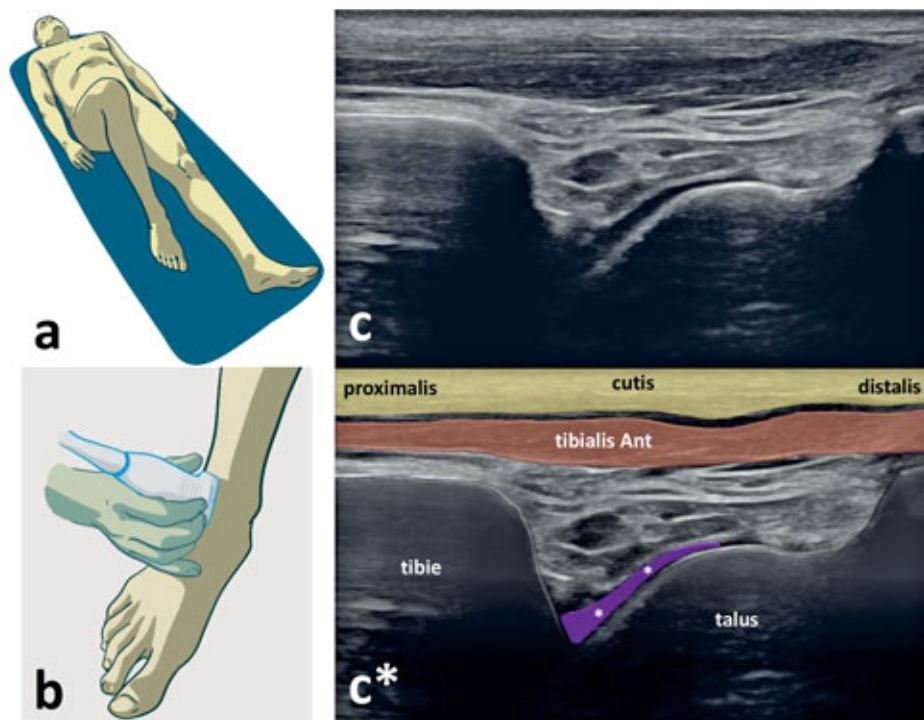
### Posteromediální transverzální projekce (projekce na tarzální tunel)

Vyšetření zahajujeme v tzv. “supinační poloze“, tedy vleže na zádech s 90° flexí v stejnostranném kolenním

kloubu a mírnou plantární flexí ve vyšetřovaném hlezenním kloubu (obr. 3a). Sondu přiložíme za mediální malleolus, kolmo na dlouhou osu končetiny (obr. 3b). Pro usnadnění vyšetření můžeme vytočit končetinu zevní rotací v kyčelním kloubu. Skeletálním orientačním bodem je okraj mediálního malleolu. Dorzálně za mediálním malleolem probíhají pod průběhem *retinaculum flexorum* v rozsahu zobrazeného tarzálního tunelu ve ventrodorzálním pořadí šlacha *m. tibialis posterior*, šlacha *m. flexor digitorum longus*, *a. tibialis posterior*, *v. tibialis posterior*, *n. tibialis* a šlacha *m. flexor hallucis longus* (obr. 3c,c\*).

### Laterální longitudinální projekce (projekce na *lig. talofibulare anterius*)

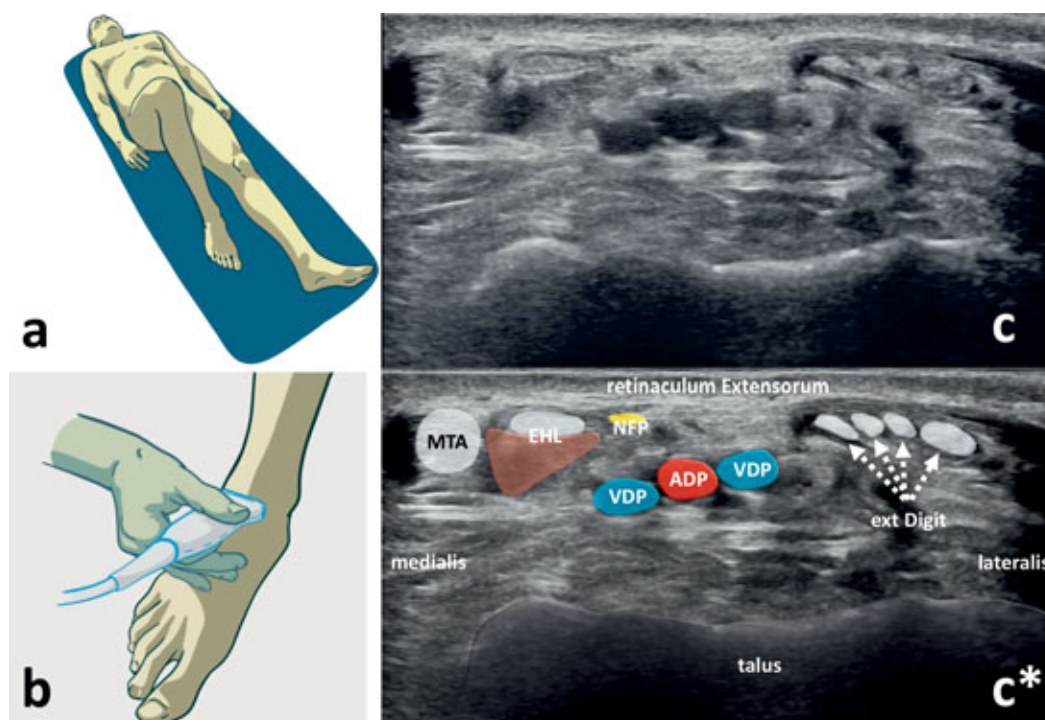
Vyšetření provádíme ve stejné poloze jako předchozí (s výhodou jsou špičky vtočeny k sobě) (obr. 4a). Sondu přiložíme na hlezenní kloub laterálně nad *lig. talofibulare anterius*, longitudinálně s dlouhou osou chodidla (obr. 4b). Skeletálním orientačním bodem je okraj apexu laterálního malleolu a kontura *collum tali*, mezi kterými jsou natažena vlákna *lig. talofibulare anterius* (obr. 4c,c\*). Kromě ověření jeho fyziologické kontury může být detekováno jeho částečné či kompletní přerušení, popřípadě posttraumatické změny staršího data v podobě jizvy, posttraumatické hypertrofie či hyperlaxity vazů. Projekce může být využito také pro dynamický test, sloužící k ověření laxity vazů a kolaterální stability hlezenního kloubu. Intaktní vaz by rovněž neměl být deformovatelný při kompresi sondou.



Obr. 1. Ventrální longitudinální projekce k US vyšetření hlezenního kloubu:

a – pacient leží na zádech, s 90° flexí v kolenním kloubu a s mírnou plantární flexí v hlezenním kloubu b – ultrazvuková sonda je přiložena ventrálně nad hlezenní kloub, v dlouhé ose končetiny, c,c\* – ventrální longitudinální sonogram a korespondující barevné schéma.

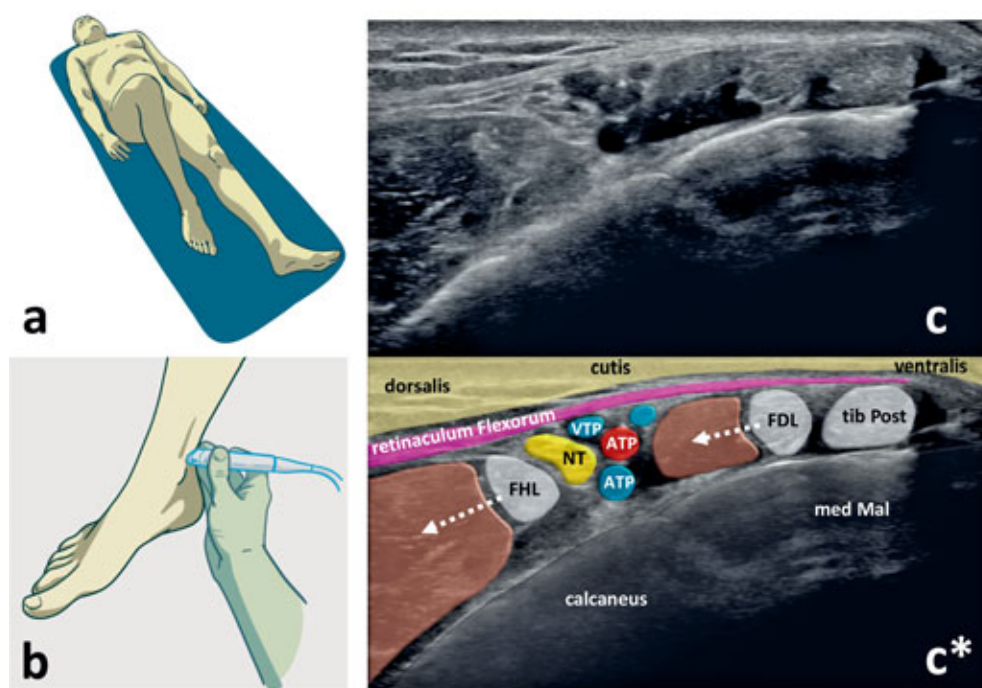
Zobrazené struktury: ventrální hrana distální tibie, ventrální okraj kladky talu, recessus a hyalinní chrupavka talokrurálního kloubu (značený fialově a bílými hvězdičkami), *m. tibialis anterior* (tibialis Ant).



Obr. 2. Ventrální transverzální projekce k US vyšetření hlezenního kloubu:

a – pacient leží na zádech, s 90° flexí v kolenním kloubu a s mírnou plantární flexí v hlezenním kloubu, b – ultrazvuková sonda je přiložena ventrálně nad hlezenní kloub, transverzálně na dlouhou osu končetiny, c,c\* – ventrální transverzální sonogram a korespondující barevné schéma.

Zobrazené struktury: ventrální okraj talu, šlacha m. tibialis anterior (MTA), šlacha a svalové bříško m. extensor hallucis longus (EHL), šlachy mm. extensores digitorum (ext Digit, značené přerušovanými šipkami), a. dorsalis pedis (ADP), v. dorsalis pedis (VDP), n. fibularis profundus (NFP), retinaculum musculorum extensorum.

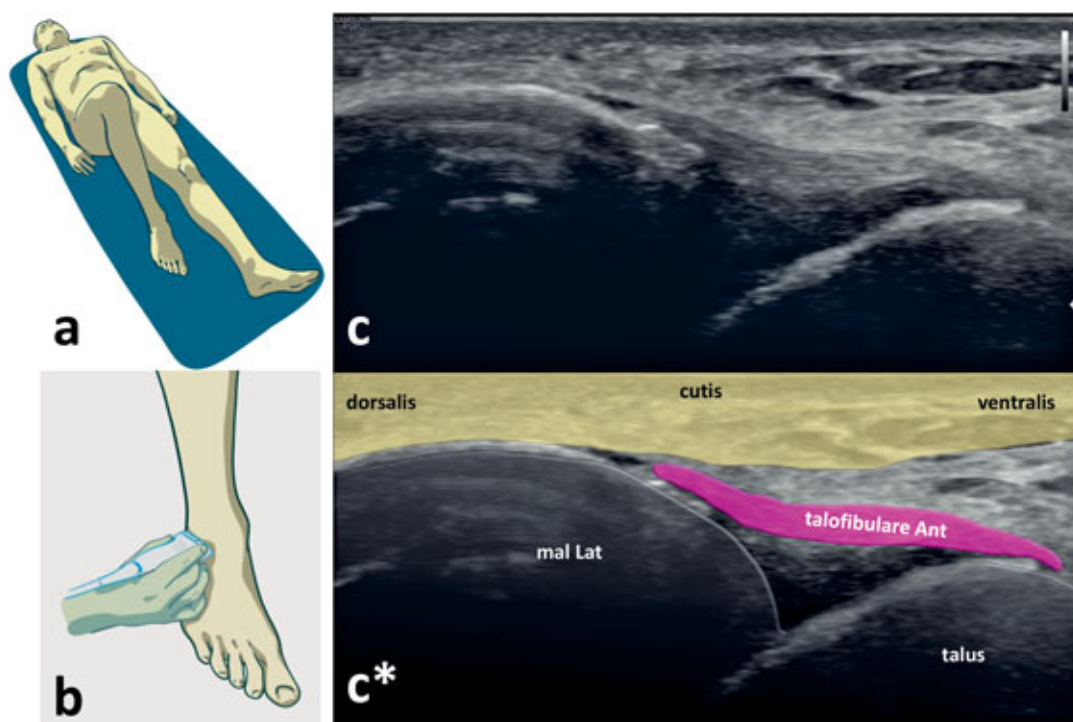


Obr. 3. Posteromediální transverzální projekce k US vyšetření tarzálního tunelu:

a – pacient leží na zádech, s 90° flexí v kolenním kloubu a s mírnou plantární flexí v hlezenním kloubu, b – ultrazvuková sonda je přiložena dorzálně za mediální malleolus, transverzálně na dlouhou osu končetiny, c,c\* – posteromediální transverzální sonogram tarzálního tunelu a korespondující barevné schéma.

Zobrazené struktury: okraj malleolus medialis (med Mal), calcaneus, retinaculum flexorum (značené fialově), šlacha m. tibialis poosterior (tib Post), šlacha m. flexor digitorum longus (FDL), a. tibialis posterior (ATP) (značena červeně), v. tibialis posterior (VTP, značena modře), n. tibialis (NT, značený žlutě), šlacha m. flexor hallucis longus (FHL), bílé přerušované šipky označují svalová bříška uvedených svalů.

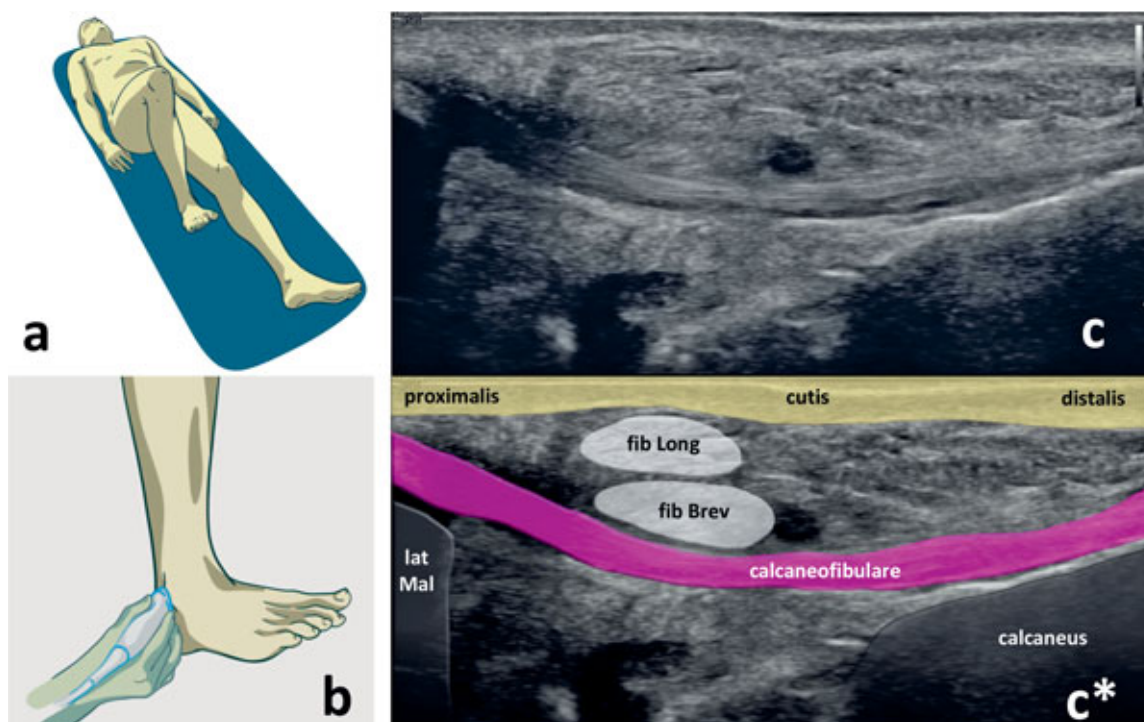




Obr. 4. Laterální longitudinální projekce k US vyšetření lig. talofibulare anterioris:

a – pacient leží na zádech, s 90° flexí v kolenním kloubu a s mírnou plantární flexí v hlezenním kloubu, b – ultrazvuková sonda je přiložena laterálně nad hlezenní kloub, v dlouhé ose chodidla, c, c\* – sonogram lig. talofibulare anterioris a korespondující barevné schéma.

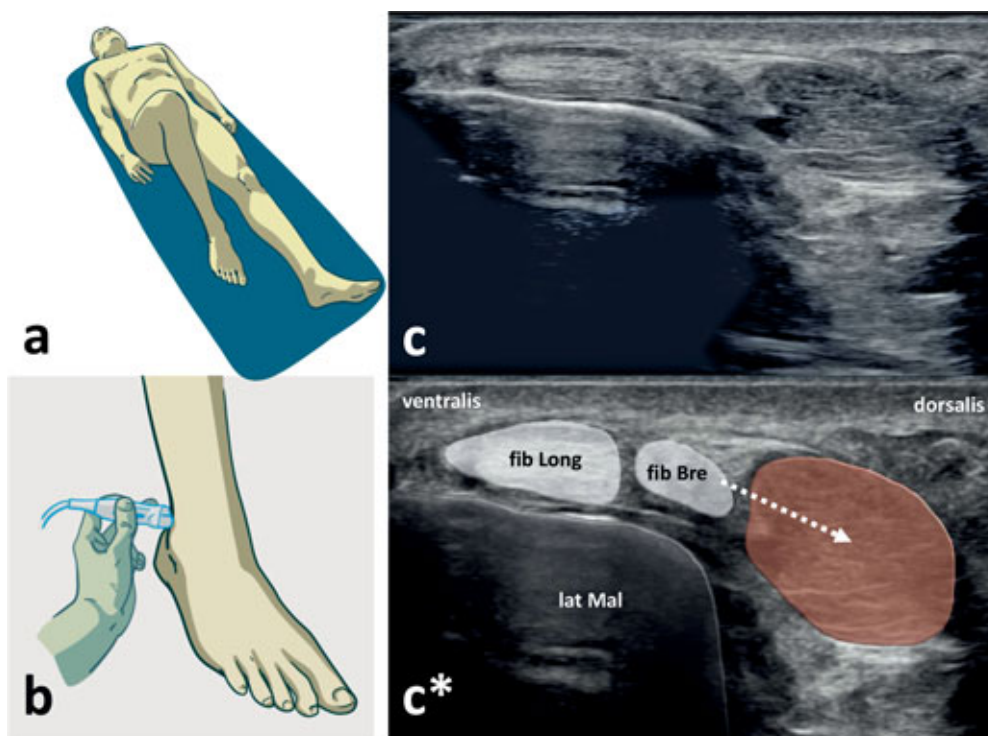
Zobrazené struktury: okraj malleolus lateralis (mal Lat), kontura talu, lig. talofibulare anterioris (talofibulare Ant, značeno růžově).



Obr. 5. Posterolaterální longitudinální projekce k US vyšetření lig. calcaneofibulare a mm. fibulares:

a – pacient leží na zádech, s 90° flexí v kolenním kloubu a s maximální dorzální flexí v hlezenním kloubu, b – ultrazvuková sonda je přiložena pod laterální malleolus, paralelně s dlouhou osou bérce, c, c\* – posterolaterální longitudinální sonogram a korespondující barevné schéma.

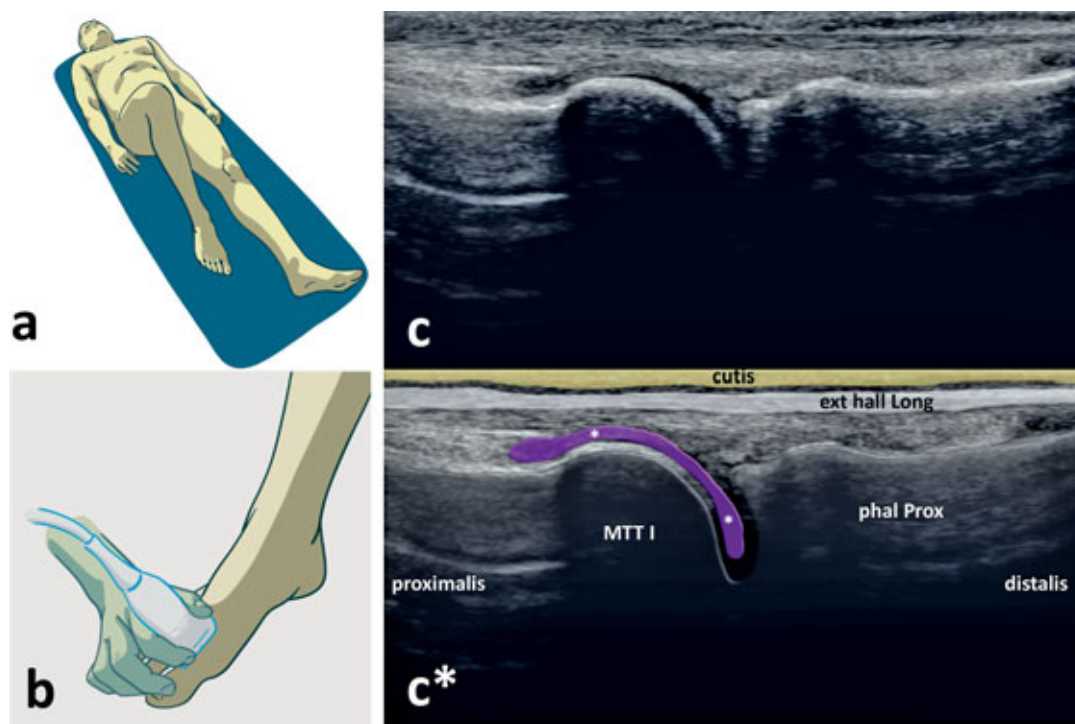
Zobrazené struktury: okraj malleolus lateralis (lat Mal), lig. calcaneofibulare (značeno růžově), šlacha m. fibularis longus (fib Long), šlacha m. fibularis brevis (fib Brev).



Obr. 6. Posterolaterální transverzální projekce k zobrazení fibulárních šlach:

a – pacient leží na zádech s  $90^\circ$  flexí v kolenním kloubu a s mírnou plantární flexí v hlezenním kloubu b – ultrazvuková sonda je přiložena kolmo na dlouhou osu končetiny, dorzálně za okraj malleolu fibuly; c, c\* – posterolaterální transverzální sonogram mm. fibulares a korespondující barevné schéma.

Zobrazené struktury: okraj malleolus lateralis (lat Mal), šlacha m. fibularis longus (fib Long), šlacha m. fibularis brevis (fib Bre), svalové bříško m. fibularis brevis (hnědé, značené přerušovanou šipkou).



Obr. 7. Dorzální projekce k US vyšetření MTP I kloubu:

a – pacient leží na zádech, s  $90^\circ$  flexí v kolenním kloubu a s mírnou plantární flexí v hlezenním kloubu, b – ultrazvuková sonda je přiložena dorzálně nad první MTP kloub, v dlouhé ose chodidla, c, c\* – dorzální sonogram prvního MTP kloubu a korespondující barevné schéma.

Zobrazené struktury: hlavička prvního metatarzu (MTT I), baze proximální falangy (phal Prox), šlacha m. extensor hallucis longus (ext hall Long), recessus kloubního pouzdra (fialově, značený bílými hvězdičkami).



### Posterolaterální longitudinální projekce (projekce na *lig. calcaneofibulare*)

Vyšetření zahajujeme v tzv. „supinační poloze“, tedy vleže na zádech s 90° flexí v stejnostranném kolenním kloubu, tentokrát však s maximální dorzální flexí ve vyšetřovaném hlezenním kloubu (obr. 5a). Alternativně lze použít pronační polohu se špičkami zapřenými o lůžko k usnadnění dorzální flexe, či mimo lůžko k umožnění dynamických manévřů (např. „příznak houpací sítě“ k posouzení integrity tohoto vazů). Sondou přiložíme pod laterální malleolus, paralelně s dlouhou osou bérce (obr. 5b). Skeletálním orientačním bodem je zde okraj laterálního malleolu a kontura laterální plochy kalkaneu, mezi kterými jsou natažena vlákna *lig. calcaneofibulare*. Povrchně od ligamenta vizualizujeme šlachy *m. fibularis longus*, která leží v pomyslném lůžku šlachy *m. fibularis brevis* (obr. 5c,c\*). Až za laterální malleolus může variálně zasahovat svalové břicho *m. fibularis brevis*. Na zevní straně hlezna se může nacházet nekonstantní *m. fibularis tertius*.

### Posterolaterální transverzální projekce (projekce na fibulární šlachy)

Vyšetření zahajujeme v tzv. „supinační poloze“, tedy vleže na zádech s 90° flexí ve stejnostranném kolenním kloubu, s mírnou plantární flexí ve vyšetřovaném hlezenním kloubu (obr. 6a). Sondou přiložíme kolmo na

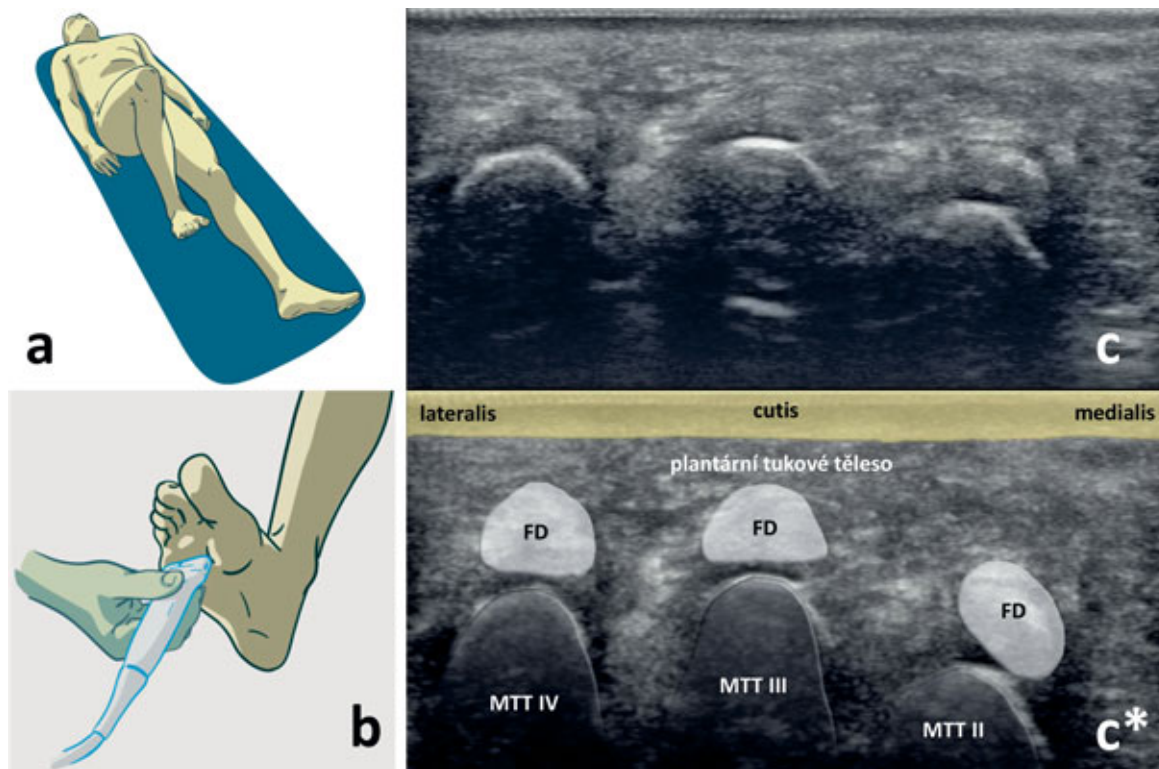
dlouhou osu končetiny, dorzálně za okraj malleolu fibuly (obr. 6b). Skeletálním orientačním bodem je laterální malleolus (obr. 6c,c\*).

### Dorzální projekce na první metatarzofalangeální kloub

Vyšetření zahajujeme v tzv. „supinační poloze“, tedy vleže na zádech s 90° flexí v stejnostranném kolenním kloubu a s mírnou plantární flexí ve hlezenním kloubu (obr. 7a). Sondou přikládáme nad první metatarzofalangeální (MTP) kloub, paralelně s dlouhou osou chodidla (obr. 7b). Skeletálním orientačním bodem je zde kontura hlavičky prvního metatarzu (MTT) a kontura báze proximální falangy. Nad prvním MTP kloubem je longitudinálně zachycena šlacha *m. extensor hallucis longus* (obr. 7c,c\*). Sonograficky lze touto projekcí posoudit zejména patologie prvního MTP kloubu ve smyslu synovitis, či při kolekci hypoechogenní náplně. Přínosné může být i rozpoznání dvojitého konturování echa chrupavky na hlavici prvního MTT, které je typické pro dnovou artritidu.

### Plantární transverzální projekce (projekce na hlavičky II.–IV. metatarzu)

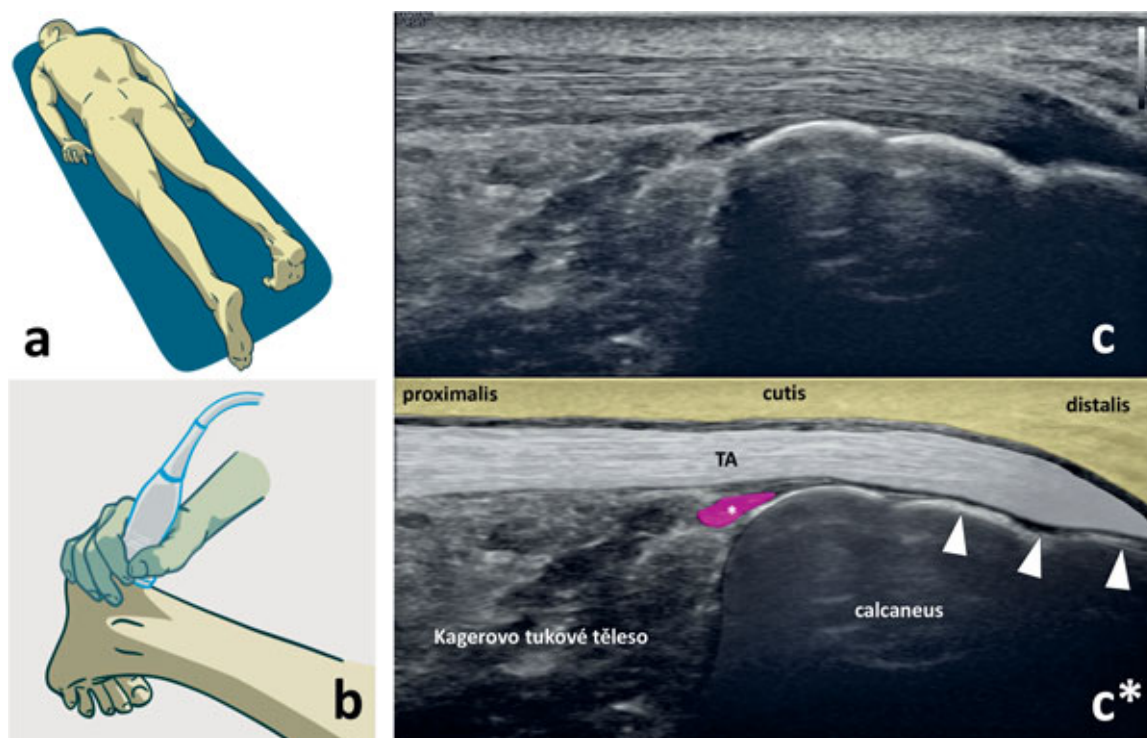
Vyšetření zahajujeme v tzv. „pronační poloze“, tedy vleže na břiše (obr. 8a). Sondou přikládáme plantárně pod hlavičky II.–IV. MTT, kolmo na dlouhou osu cho-



Obr. 8. Plantární transverzální projekce k US vyšetření distálního předonoží:

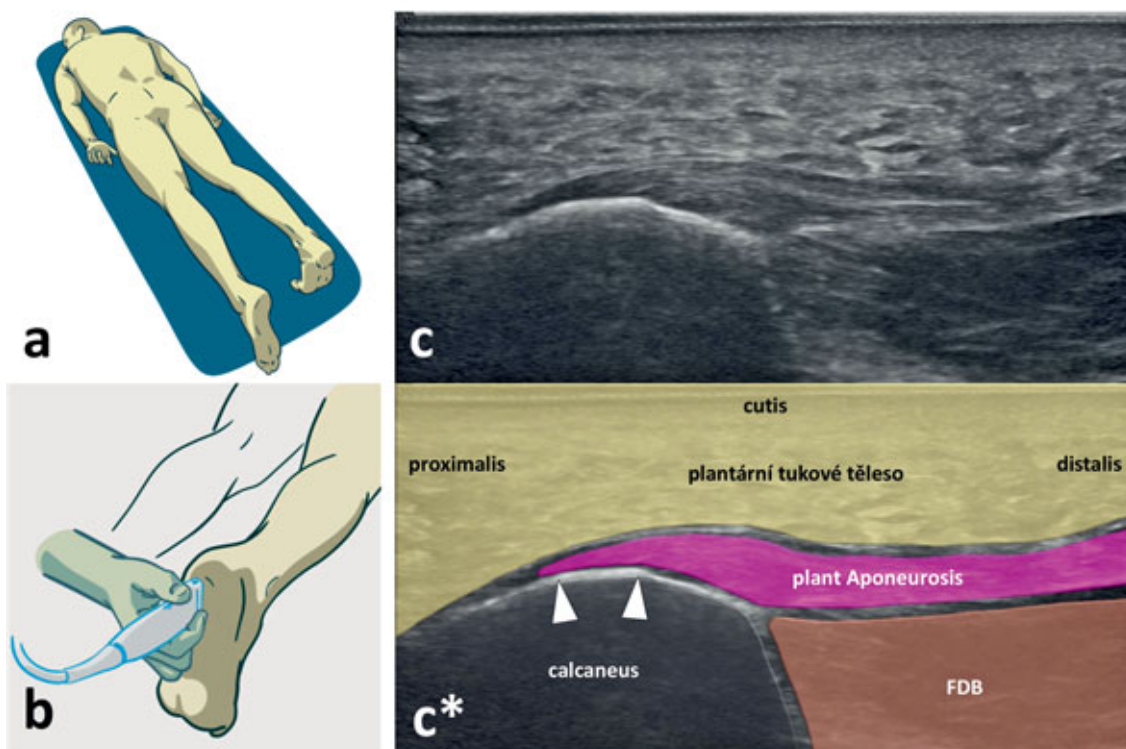
a – pacient leží na zádech, s 90° flexí v kolenním kloubu a s maximální dorzální flexí v hlezenním kloubu, b – ultrazvuková sonda je přiložena plantárně na hlavičky II.–IV. MTT, kolmo na dlouhou osu chodidla, c,c\* – plantární sonogram distálního předonoží a korespondující barevné schéma.

Zobrazené struktury: hlavičky II.–IV. metatarzu (MTT II, MTT III, MTT IV), šlachy *mm. flexores digitorum* (FD), plantární tukové těleso.



Obr. 9. Dorzální projekce k US vyšetření Achillovy šlachy:

a – pacient leží na břiše, s maximální dorzální flexí v hlezenním kloubu, b – ultrazvuková sonda je přiložena dorzálně nad průběh Achillovy šlachy, v dlouhé ose končetiny, c, c\* – podélný sonogram Achillovy šlachy a korespondující barevné schéma. Zobrazené struktury: calcaneus, Achillova šlacha (TA), retrokalkaneární burza (značená fialově a bílou hvězdičkou), Kagerovo tukové těleso, úpon Achillovy šlachy na calcaneus (značený bílými trojúhelníky).



Obr. 10. Plantární projekce k US vyšetření plantární aponeurózy:

a – pacient leží na břiše, s maximální dorzální flexí v hlezenním kloubu, b – ultrazvuková sonda je přiložena plantárně nad calcaneus, v dlouhé ose chodidla, c, c\* – podélný sonogram aponeurosis plantaris a korespondující barevné schéma. Zobrazené struktury: calcaneus, plantární aponeuróza (plant Aponeurosis), m. flexor digitorum brevis (FDB), plantární tukové těleso, úpon plantární aponeurózy na tuberositas calcanei (značený bílými trojúhelníky).

didla (obr. 8b). Skeletálními orientačními body jsou kontury hlaviček II., III. a IV. MTT. Povrchně nad hlavičkami jsou patrné šlachy flexorů prstců a echo plantárního tukového tělesa (obr. 8c,c\*). Diagnostické možnosti této projekce spočívají v detekci intermetatarzální burzitidy, nebo v sonografické diagnostice Mortonova neuromu.

### Dorzální projekce (projekce na Achillovu šlachu)

Vyšetření provádíme v tzv. „pronační poloze“, tedy vleže na břiše s maximální dorzální flexí ve vyšetřovaném hlezenním kloubu (obr. 9a). Sondu přiložíme nad průběh Achillovy šlachy (TA), proximálně od dorzálního okraje kalkanea, paralelně s dlouhou osou končetiny (obr. 9b). Skeletálním orientačním bodem je kontura zadního okraje kalkanea, na který se upíná TA. Při vyšetření až k nejdálší úponové části, je třeba redukovat artefakt anizotropie rotací sondy paralelně se šlachovými vlákny. Ventrálně před TA se nachází retrokalkaneární burza. Dále se před konturou TA nachází tzv. „Kagerovo tukové těleso“ (obr. 9c,c\*), které bývá v boční rtg projekci označováno jako „Kagerův trojúhelník“. Kromě těchto popsaných anatomických struktur nám tato projekce umožňuje popisovat patologie ve struktuře TA, od tendinitidy s rozšířením kontury šlachy a edematózním prosáknutím paratenonea, po tendinózy s fibrotickým projizvením či depozity kalcifikací v průběhu degenerované šlachy, případně neovaskularizaci šlachy s použitím funkce barevného mapování. US vyšetření TA nám dále umožňuje se jednoznačně vyjádřit k případnému narušení kontinuity šlachy, ve smyslu parciálních či kompletních ruptur.

### Plantární projekce nohy (projekce na plantární aponeurózu)

Vyšetření provádíme v tzv. „pronační poloze“, tedy vleže na břiše s extendovaným kyčelním a kolenním kloubem a dorzální flexí v hlezenním kloubu (obr. 10a). Kvůli průniku tukovým tělesem chodidla bývá vhodné nastavit na přístroji nižší frekvenci. Sondu umístíme plantárně nad kalkaneus, paralelně s dlouhou osou chodidla (obr. 10b). Skeletálním orientačním bodem je *tuberositas calcanei*, na kterou se upíná plantární aponeu-

róza. Pod touto strukturou je patrný začátek *m. flexor digitorum brevis* (obr. 10c,c\*). Projekce slouží zejména k detekci patologií plantární aponeurózy, jako edematózní prosáknutí při plantární fascitis, parciální či kompletní traumatické léze. Sonograficky lze přehledně verifikovat přítomnost *calcar calcanei plantaris*. Je nutné dodat, že ultrazvukovým korelátem klinických potíží není velikost ostruhy, ale právě velikost prosáknutí úponu plantární fascie (aponeurózy) – jako známky závažnosti entezopatie.

### ZÁVĚR

Sonografické vyšetření hlezna a nohy patří mezi přínosné zobrazovací metody v diagnostice podiatrických onemocnění. Cílem předkládaného textu je vytvoření přesného a obrazově dokumentovaného algoritmu, podle kterého bude toto vyšetření proveditelné i lékaři s menší praxí v sonografii. Předkládané postupy umožní rozlišit fyziologický stav vyšetřované lokality, popřípadě rozpoznat některé patologie.

### Literatura

1. Bianchi S, Martinoli C, Gaignot C, De Gautard R, Meyer JM. Ultrasound of the ankle: anatomy of the tendons, bursae, and ligaments. *Semin Musculoskelet Radiol.* 2005;9:243–259.
2. Hrazdira L. Praktická muskuloskeletální ultrasonografie pro lékaře a fyzioterapeuty. Paido, Brno, 2020.
3. Hung CY, Chang KV, Mezian K, Naňka O, Wu WT, Hsu PC, Özçakar L. Advanced ankle and foot sonoanatomy: imaging beyond the basics. *Diagnostics (Basel).* 2020;10:160.
4. Özçakar L, Kara M, Chang KV, et al. EURO-MUSCULUS/USPRM. Basic scanning protocols for ankle and foot. *Eur J Phys Rehabil Med.* 2015;51:647–653.

### Korespondující autor:

MUDr. Kamal Mezian, Ph.D.  
Klinika rehabilitačního lékařství 1. lékařské fakulty  
Univerzity Karlovy a Všeobecné fakultní nemocnice  
v Praze  
Albertov 7/2049  
120 00 Praha 2-Nové Město  
E-mail: kamal.mezian@gmail.com